



PODER JUDICIAL DEL PERÚ

CORTE SUPERIOR DE JUSTICIA DE LAMBAYEQUE
CONSEJO EJECUTIVO DISTRITAL

RESOLUCIÓN ADMINISTRATIVA N° 241-2020-CED-CSJLA/PJ

Chiclayo, 18 de diciembre de 2020

VISTO:

Solicitud presentada por el **Dr. Shilling Martín Yvanov Castañeda Salazar**, Juez [T] del Segundo Juzgado Penal Colegiado de Chiclayo de la Corte Superior de Justicia de Lambayeque, de fecha 17 de diciembre de 2020, resoluciones administrativas n.º 235-2020-CED-CSJLA/PJ de fecha 15 de diciembre de 2020, resolución administrativa n.º 238-2020-CED-CSJLA/PJ del 16 de diciembre de 2020 y;

CONSIDERANDO:

El Presidente de la Corte Superior de Justicia es el representante, director y máxima autoridad administrativa de la sede judicial, quien dirige la política interna con el objeto de brindar un eficiente servicio de administración de justicia en beneficio de los justiciables, dictando las acciones que correspondan con la finalidad de asegurar el normal desarrollo y la debida atención de los órganos jurisdiccionales y administrativos que lo conforman.

Mediante documento que antecede el **Dr. Shilling Martín Yvanov Castañeda Salazar**, Juez [T] del Segundo Juzgado Penal Colegiado de Chiclayo de la Corte Superior de Justicia de Lambayeque, justifica su licencia por motivo de salud sólo por los días martes 15 y miércoles 16 de los corrientes, precisando que el día 17 de diciembre se ha retornado a laborar. Adjunta certificado médico particular N° 0162177 de fecha 15/12/2020 emitido por el radiólogo Guillermo Aita Arroyo, así como el informe médico de fecha 16/12/2020.

A través de la resolución administrativa n.º 235-2020-CED-CSJLA/PJ, se concedió licencia por salud al magistrado el día 15 de diciembre de 2020. Asimismo, por resolución administrativa n.º 238-2020-CED-CSJLA/PJ, se le concede licencia por el día 16 de diciembre de 2020 y por tiempo que podría durar el descanso médico otorgado, habiéndose requerido la presentación del certificado médico lo que en la fecha viene dando cumplimiento.

Asimismo, teniendo a la vista el certificado médico se puede verificar que el diagnóstico es COVID-19 (VIRUS NO IDENTIFICADO), sugiriendo descanso médico por siete (07) días; sin embargo, el magistrado no presenta sintomatología, razón por la cual precisó realizará trabajo remoto, debiendo únicamente concedérsele licencia por salud los días 15 y 16 de diciembre de 2020.



PODER JUDICIAL DEL PERÚ

CORTE SUPERIOR DE JUSTICIA DE LAMBAYEQUE
CONSEJO EJECUTIVO DISTRITAL

El Reglamento de Licencias para Magistrados del Poder Judicial, establece en el inciso a) del artículo 8° "*Los magistrados tienen derecho, entre otros, a licencia con goce de remuneraciones por razones de enfermedad...*", correspondiendo otorgar la licencia la cual se encuentra enmarcada dentro del artículo 19° y siguientes del citado Reglamento.


En consecuencia, en uso de las atribuciones conferidas y estando a lo dispuesto en el inciso 5) del artículo 96° del Texto Único Ordenado de la Ley Orgánica del Poder Judicial.

SE RESUELVE:

ARTÍCULO PRIMERO: TENER POR REGULARIZADA LA LICENCIA con goce de haber por motivo de salud concedida al **Dr. Shilling Martín Yvanov Castañeda Salazar**, Juez [T] del Segundo Juzgado Penal Colegiado de Chiclayo de la Corte Superior de Justicia de Lambayeque, los días **15 y 16 de diciembre de 2020**, según resoluciones administrativas n.º 235-2020-CED-CSJLA/PJ y n.º 238-2020-CED-CSJLA/PJ, conforme el certificado médico N° 0162177 e informe médico, dándose cuenta en la próxima sesión del Consejo Ejecutivo Distrital.

ARTÍCULO SEGUNDO: NOTIFICAR la presente resolución a la Oficina Distrital de Control de la Magistratura-ODECMA, Oficina de Administración Distrital, Dr. Shilling Castañeda Salazar, a los señores integrantes del Consejo Ejecutivo Distrital: Dr. Aldo Enrique Zapata López, Dr. Ana Elizabeth Sales del Castillo, Dra. Mary Isabel Núñez Cortijo, secretaria del CED, Oficina de Recursos Humanos y a quienes corresponda para los fines pertinentes.

REGÍSTRESE, COMUNÍQUESE Y CÚMPLASE

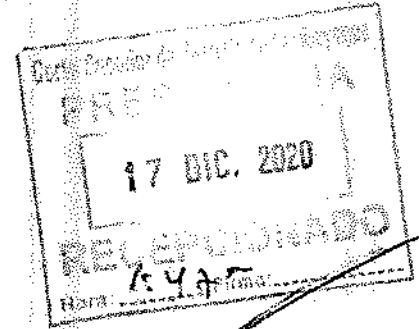


MARCO ANTONIO PÉREZ RAMÍREZ
Presidente (e)
Corte Superior de Justicia
de Lambayeque

"Año de la Universalización de la Salud"

Chiclayo, 17 de Diciembre del 2020

Señor:
DR. OSCAR MANUEL BURGA ZAMORA
Presidente de la Corte Superior de Justicia de
LAMBAYEQUE.-

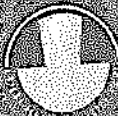

Tengo el agrado de dirigirme a usted a fin de hacerle llegar mi cordial saludo y así mismo para justificar mi licencia por motivo de salud sólo por los días martes 15 y miércoles 16 de las corrientes, teniendo en cuenta que el día de hoy he retornado a laborar. Adjunto Certificado Médico N° 0162177 de fecha 15/12/2020 emitido por el médico internista César E. Velez López e Informe de fecha 16/12/2020 emitido por médico radiólogo Guillermo Aita Arroyo.

Aprovecho la oportunidad para expresarle a usted, los sentimientos de mi estima personal.

Atentamente,

SHILLING MARTIN YVAROV CASTAÑEDA SALAZAR
JUEZ
2° JUZGADO PENAL COLEGIADO DE CHICLAYO



COLEGIO MÉDICO DEL PERÚ
CONSEJO NACIONAL

CERTIFICADO MÉDICO

Consejo Regional III Lima

El que suscribe, Médico Cirujano CMP N° 3330e

Certifica:

HESSA ATENDIÓ AL PACIENTE
SHILLING MARTIN CASTAÑERA
SALAZAR DE 500 EDAD ONE
NO 09537619, EL MISMO
QUE PRESENTA EL DIAGNOSTICO
DES

① COVID 19 (VIRUS NO INFLUENCIA)

POR LO QUE SE SUGIERE APLICAR
SUCILE 7 DESCANSO MEDICO POR
7 DIAS DEL 15/12/2020 AL
21/12/2020

DR. CÉSAR VELEZ LOPE
MEDICO INTERISTA
CIP 2243 - RNE 1154

Fecha 15/12/20 N° 0162177



CONSEJO NACIONAL

REP. D. C.

- Resonancia Magnética
- Tomografía Axial Computarizada
- Radiología Convencional
- Ecografía (D)
- Ecografía Ginecológica y Endocrinaria
- Ecografía Doppler Color
- Mamografía
- Densitometría Ósea
- Rayos X y Ecografía Periférica
- Laboratorio de Análisis Clínico
- Servicio de Ambulancia

INFORME

Fecha : 16-12-2020 13:23 F-Resultado : 16-12-2020
 Sec. Examen Nro. 395992
 CASTAÑEDA SALAZAR SHILLIN Prefectura : 1259108
 Edad : 50 años 0 meses
 Contratante : CORTE SUPERIOR DE JUSTICIA DE LAMBAYEQUE
 Cía Seguros : RIMAC S.A ENTIDAD PRESTADORA DE SALUD

TEM TORAX SIN CONTRASTE

La TEM de Tórax muestra:

Opacidades distribuidas en ambos campos pulmonares, adoptando los patrones mixto (vidrio esmerilado/empedrado), alternando con areas de patron de consolidacion y engrosamiento de algunos septos interlobulares en la base del pulmon derecho. Los hallazgos descritos son compatibles con Neumonía por Covid 19, grado leve/moderado.

Restantes caracteres de los campos pulmonares, normales.
Ausencia de Derrame pleural.

Se observan algunos ganglios de aspecto reactivos en el mediastino. No se evidencian masas en este espacio.


Signos de patologia degenerativa en el raquis dorsal. Restantes caracteres de las estructuras oseas del Torax, normales.

COMENTARIO:

Opacidades distribuidas en ambos campos pulmonares, adoptando los patrones mixto (vidrio esmerilado/empedrado) y de consolidacion así como engrosamiento de septos interlobulares en la base del pulmon derecho, compatible con Neumonía por Covid 19, grado leve/moderado.

Ganglios de aspecto reactivos en el mediastino.

Centro Médico Integrado Alfa
 Calle 10 de Agosto N° 10.100
 Caracas, Venezuela


 Dr. Carlos Alberto Álvarez
 M.D. en Radiología
 C.A.P. RIMAC S.A.